

尊敬的作者：

您好！感谢您选择我刊投稿，为使您的论文得到尽快处理，请按此模板修改论文。

1.黑字为论文内容粘贴处，粘贴模式选用无格式粘贴。红字为论文写作要求，填写文章内容后删除。

2.不符合要求的稿子，将被要求重新修改甚至驳回。

**中文标题**（名词性短语，少于 20 字，尽量不使用外文缩写词，标题用小三宋体，其余正文均用五号宋体）

**Title in English**（与中文题目含义一致，尽量不用缩写，要求文中所有英文均选用 Times New Roman 字体）

作者<sup>1</sup> 作者<sup>2</sup> 作者<sup>2</sup> 作者<sup>3</sup>（作者姓名字体用楷体小四）

**作者单位**

<sup>1</sup>内蒙古自治区人民医院神经科，呼和浩特 010017；<sup>2</sup>中国医学科学院北京协和医学院 北京协和医院神经科，北京 100730；<sup>3</sup>宁波市第一医院疼痛科，浙江省宁波市 315000

（署名和单位顺序投稿后不能修改，姓前名后，单位具体到二级部门，给出准确的官方名称，省会城市不需要标注所在省，其他城市需写为省+城市。共同第一作者不能是同一单位、同一科室；一位作者不能标两个单位。）

**通信作者**

作者，Email：（共同通信不能来自同一单位同一科室）

**基金项目**

国家自然科学基金(XXXXXXXX, XXXXXXXX)；教育部新世纪优秀人才支持计划 (XXXXXXXX)；浙江大学引进人才科研启动项目 (XXXXXXXX)

（基金号请按“国家级、省级、市级、校级”的顺序排列，非涉密基金号必须填写）

**DOI**

10.3760/cma.j.cmcr.2022.e00

**引用格式**

作者 1，作者 2，作者 3，等. 中文题目 [DB/OL]. 中国临床案例成果数据库，2022 (2022-03-17). [http://journal.yiigle.com/LinkIn.do?linkin\\_type=cma&DOI=10.3760/cma.j.cmcr.2022.e00](http://journal.yiigle.com/LinkIn.do?linkin_type=cma&DOI=10.3760/cma.j.cmcr.2022.e00).

**Contributors**

\*\*1, \*\*2, \*\*2, \*\*3

<sup>1</sup>Department of Neurology, Inner Mongolia People's Hospital, Hohhot 010017, China;<sup>2</sup>Department of Neurology, Peking Union Medical College Hospital, Beijing 100730, China;<sup>3</sup>Department of Pain Medicine, First Hospital of Ningbo, Ningbo 315000, Zhejiang Province, China

（英文单位采用准确的官方名称，先二级单位后一级单位，注意中英文署名、单位、省市、邮编对应）

**Correspondence to**

\*\* , *Email*:

## 摘要

(摘要包括 5 个要素, 即病史摘要、症状体征、诊断方法、治疗方法、临床转归。以 300 字左右为宜。不得简单重复题名、引言、结论中已有的信息; 不宜有大量关于研究背景的描述, 应避免出现主观性极强的描述; 不用非公知公用的符号和术语, 不能用引文; 缩略语、略称、代号在首次出现时必须加以说明; 不用图、表、公式、化学结构。)

病史摘要

症状体征

诊断方法

治疗方法

临床转归

适合阅读人群 神经科; 风湿免疫科 (举例, 作者可自行添加)

关键词 关键词 1; 关键词 2; 关键词 3; 关键词 4 (4~6 个, 关键词是名词, 不使用缩写词, 第一关键词应为主题词)

## 英文摘要不是必要内容

**Abstract** (不得出现内容、语法、时态等错误, 且与中文摘要对应, 不能遗漏关键信息。)

Summary of case history

Symptoms and signs

Diagnostic methods

Therapeutic methods

Clinical outcomes

## 引 言 (200 字以内)

白塞病 (Behcet' s disease, BD) 又称为贝赫切特综合征, 由 Behcet<sup>[1]</sup>于 1937 年首次报道, 是一种全身免疫性系统疾病, 属于血管炎的一种, 其可侵害人体多个器官, 包括口腔、皮肤、关节肌肉、眼睛、血管、心脏、肺和神经系统等, 主要表现为反复口腔和会阴部溃疡、皮疹、下肢结节红斑、眼部虹膜炎、食管溃疡、小肠或结肠溃疡及关节肿痛等。当神经系统受累时称为神经白塞病 (Neuro-Behcet' s disease, NBD) (保证每个英文简写, 包括图表当中, 在第一次出现时都有其对应的中文和英文全称), 发生率约为 6%<sup>[2]</sup>, 是白塞病最严重的表现之一。我们报道 1 例以脑膜脑炎为主要表现的神经白塞病, 旨在提高对本病的认识, 减少误诊和漏诊。(确保所有参考文献全部顺序引用, 引用文献序号用上标表示; 文献[12]……, 用这种形式说明文献内容时, 应为非上标格式)

引言建议包括以下内容:

- 1) 本疾病的定义;
- 2) 本例患者的特殊性;
- 3) 本项患者研究结果的意义。

此外，引言切忌与摘要、结论重复；不能出现图、表以及公式；文字描述要客观，不能出现“首次”“第一”等主观性强的词。

## 临床资料

(按照以下格式撰写，出自影像科、病理科等非治疗科室的文章可以适当简写治疗和结果部分，但仍应对治疗和结果有所体现)

### 一、一般资料

按照临床入院病历顺序撰写。患者主诉、症状体征、持续时间、缓解方式、就医史(包括自行治疗过程)。患者家族史、冶游史、手术史等。

(1) 注意患者隐私权，除非病例报告必要内容，其他内容均要为患者保密，患者照片需要进行必要遮挡。

(2) 解释疾病诊治中的发现、诊断难点，以及如何影响决策。

(3) 切勿将临床病例资料直接复制粘贴，需将内容总结概括成文，体现临床思维。

### 二、检查

提供有助于了解病情的主要检查结果，结果可以是文字、数据或图片，图片具体要求见附件 1。所有对制定治疗方案起关键作用的检查均需要充分讨论，包括该检查的局限性。

### 三、诊断与鉴别诊断

所有获得的诊断都需要明确的诊断标准和证据证实。

对于疑难病例，应该总结会诊结果。

### 四、治疗

包括干预类型(如药物、外科治疗、预防、自我护理)、干预方案(如剂量、强度、持续时间)，如改变了干预措施，需说明改变干预措施的理由及证据。

### 五、治疗结果、随访及转归

应说明随访时间，提供尽可能获得的随访数据，并说明患者最终转归(痊愈、死亡、缠绵、后遗、复发)，这会让读者对治疗结果有一个清晰的理解。

## 讨 论

这是病例报告最重要的部分——您希望读者在面对他们自己的患者时能够回忆起您的文章中的哪些内容。最终诊断是如何被梳理出来的？本例患者诊断的难点是什么？从本例患者诊治中您获得的主要经验是什么？说明如何和为什么采取本文中的治疗决定，以及所获得的教益。同时应避免提出不成熟的观点和不足以为自己的资料所支持的结论。

讨论应包括对类似已发表案例的简要回顾，如果未见报道的病例需要补充鉴别诊断的讨论。在讨论里可以简要描述其病理和损伤机制、诊断途径和报道该病例的价值所在。着重讨论新的、重要的结论。不必重述在前面详述过的数据。简短的相关临床指南的总结也非常重要。这通常是文章最重要的部分，需要进行实质性的讨论。

切勿简单重复摘要和引言。不要以 1)、2)、3) 形式简单罗列前文已经写出的结论。  
结论中不建议出现图、表、公式。

**利益冲突声明** 作者需要注明本研究中的所有作者是否存在利益冲突（如果没有可以写：所有作者均声明本研究不存在利益冲突）

## 参考文献（总体要求）

1. 作者姓名、文献题目、期刊名/会议名、年卷期、起止页码等信息要全
2. 参考文献列表中不得有重复文献，需注意查重
3. 参考文献在文章必须是上角标，连续的两条参考文献中间也需用“-”链接，如[1-2]。

### ● 期刊文献

[1] Fu XH（姓前名后，姓的全称，名的首字母），Jiang HY, Zhang J, et al（作者之间用逗号分开，只列前三位作者，超过三位作者时加*et al*）。Preparation of short and medium wave infrared anti-reflective coating based on chalcogenide glass[J]. Chin J Lasers, 2017, 44(9): 0903002（这种页码是非连续页码）。

[2] Reincke M, Ritzel K, Oßwald A, et al. A critical reappraisal of bilateral adrenalectomy for ACTH-dependent Cushing's syndrome[J]. Eur J Endocrinol, 2015, 173(4):M23-32.

[3] 樊华，李汉忠，徐维锋，等. 异位促肾上腺皮质激素综合征的外科治疗[J]. 北京大学学报：医学版，2017，49（4）：652-656.

### ● 图书及图书中某章节

[4] Yariv A, Yeh P. Optical electronics in modern communications[M]. Chen H M, Shi W H, Wang J L, *et al*, Transl. 6th ed. Beijing: Electronic Industry Press（“出版地：出版者”必须补全），2014: 15-28.

阿曼·亚里夫，波奇·耶赫. 光子学：现代通信光电子学[M]. 陈鹤鸣，施伟华，汪静丽，等，译. 6版. 北京：电子工业出版社，2014: 15-28.

- [5] Dhakad S.K, Dwivedi U, Baudha S, et al. Performance Improvement of Fractal Antenna with Electromagnetic Band Gap (EBG) and Defected Ground Structure for Wireless Communication[M]//Gnanagurunathan G, Sangeetha R, Kiran K. Optical and Microwave Technologies. Lecture Notes in Electrical Engineering, Singapore: Springer, 2018, 468: 9-19.

### ● 学位论文

- [6] Huang H. Design and manufacture of branch optic waveguide phase modulator for fiber optic gyroscope[D]. Chengdu: University of Electronic Science and Technology of China, 2004: 20-28.

黄禾. 光纤陀螺仪用集成光波导Y分支相位调制器的设计与制作[D]. 成都 (出版城市必须给出): 电子科技大学, 2004: 20-28.

### ● 会议论文

- [7] Chen S T, Cheng J H, Gao W. A phase modulation method for improving the scale factor stability of fiber-optic gyroscope[C]//Proceedings of 2008 IEEE International Conference on Mechatronics and Automation, Aug. 5-8, 2008, Takamatsu, Japan. New York:IEEE,2008,978: 37-42.

- [8] Korn G, LeGarrec B, Rus B. ELI extreme light infrastructure science and technology with ultra-intense laser[C]//2013 Conference on Lasers and Electro-Optics (CLEO), June 9-14, 2013, San Jose, CA, USA. New York: IEEE, 14381056.

- [9] Bouillet J, Dubrasquet R, Bello-Doua R. High average power, high energy fiber laser system: operation at 977 nm and frequency doubling at 488 nm[C]//Advanced Solid-State Photonics 2010, January 31-February 3, 2010, San Diego, California, United States. Washington: Optical Society of America, 2010: AwA5.

### ● 标准

- [10] 全国文献工作标准化技术委员会第七分委员会. 中国标准书号: GB/T 5795—1986(标准号放于标准名称后面, 用冒号隔开) [S]. 北京: 中国标准出版社, 1986. (必须给出出版地: 出版者)

### ● 专利

- [11] 刘加林. 多功能一次性压舌板: CN92214985.2[P]. 1993-04-14.

- [12] Tachibana R, Shimizu S, Kobayshi S, et al. Electronic watermarking and system: US6915001[P/OL]. 2005-07-05[2013-11-11] (中括号内为引用日期, 网络OL文献必须给出引用日期). <http://www.google.co.in/patents/US6915001>.

### ● 报告

- [13] World Health Organization. Factors regulating the immune response: report of WHO Scientific Group[R]. Geneva: WHO, 1970: 66.

### ● 网络文献

- [14] 萧钰. 出版业信息化迈入快车道[EB/OL]. (2001-12-19)[2002-04-15]. <http://www.creader.com/news/200112190019.htm>.

## 常出现的不符合编辑规范的错误

- 1.范围或体积大小的表述，“×”前后均需有单位，如5 mm×6 mm。
- 2.表示时程的词，如发热3个月，治疗4个月，不能省去“个”。
- 3.百分数范围：前一个参数的百分号不能省略，例如：20%~30%不能写成20~30%。
- 4.时间的表述，必须统一成“年、月、日”，如2022年3月17日，不能写成2022年03月17日、2022-03-17或2022.3.17。
- 5.时间的表示方法：作为单位修饰词仅为数字时，天(日)用“d”，小时用“h”，分钟用“min”，秒用“s”。
- 6.XX基因，或XX突变需要斜体表示，如*COQ8A*基因。
- 7.不要使用临床口头简称，如将“人工流产”简称“人流”。血沉、甲功、查体，必须写为“红细胞沉降率”“甲状腺功能”“体格检查”等。

## 附件 1：关于对病例报告中图和表格的要求

图片是病例报告的重要证据之一，图片要求清晰、典型。

### 一、对图片文件大小和清晰度的要求

- 1.图片宽度通栏为11~4 cm，双栏为6~7.5 cm，曲线图要求线条分明，有边框；
- 2.图前文后，图应紧跟在正文描述后面。图中不能有英文，必须全部为中文；
- 3.请作者保留图片的源文件，后期排版处理时可能会和作者索要源文件；
- 4.针对引用图片，在不影响原图主要内容基础上，编辑部会从可读性角度对图片进行必要的修改或要求作者修改。

### 二、对组合图的写作要求

同一类型的图片组合成一整张图时需要分别标出每张图要表达的内容，图的序号要用数字+字母的形式，且字母为大写字母，举例如下。此外，不建议将不同类型的图组合在一起。

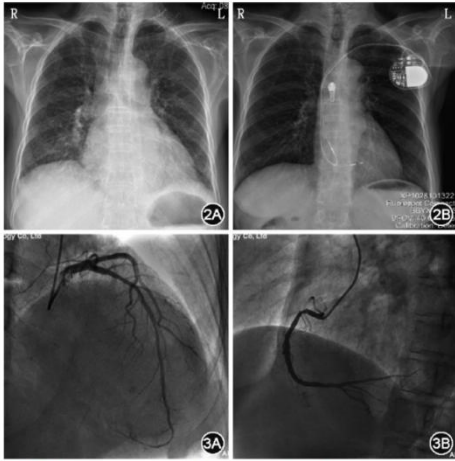


图2 患者手术前、后胸部X线片示心胸比情况 A:术前心胸比0.64;B:术后5个月心胸比0.45 图3 冠脉造影结果 A:左冠状动脉未见明显狭窄;B:右冠状动脉近端50%狭窄

分图题和总图题必须全部给出，图题格式：“图1 总图题 A：分图表达的内容；B：分图表达的内容”

### 三、对人体照片图的要求

要求选择最能反映病例特征的图片，并注意保护患者隐私权和肖像权。

1. 眼部疾病需左右两眼同时显露，只拍摄眉毛、双眼、鼻梁即可，其他部分不得暴露。
2. 其他确需露出患者面部的照片，双眼必须用■■■遮蔽。
3. 四肢照片应包括患病部位及上下两个关节，还应有对侧肢体对照。
4. 躯干照片应能鉴别患病部位和上下左右方向。
5. 皮肤疾病照片必须包含部分正常皮肤作为对照。
6. 影像图需要将有患者信息的部分裁去。

### 四、对病理图片的要求

病理图注明高、中、低倍放大（ $\leq 100$ 倍为低倍，200倍为中倍，400倍为高倍），并注明规范的染色方法，免疫组织化学染色需要注明具体的染色方法（如HE $\times 400$ ），举例如下。

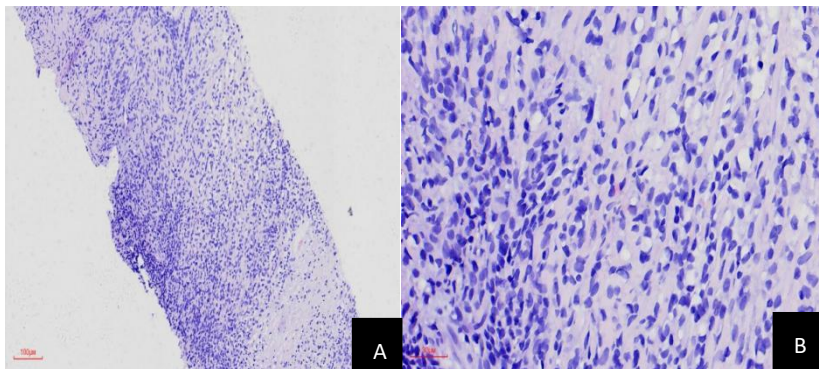
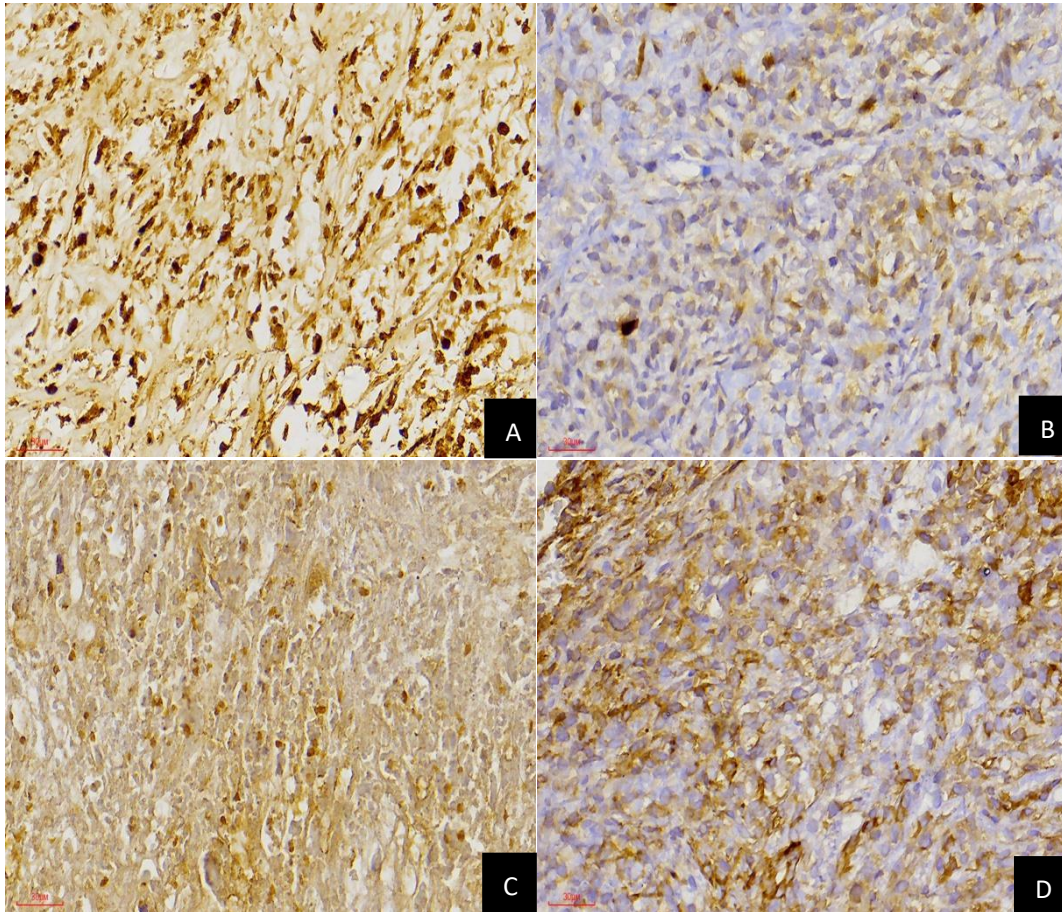


图1 病理检查结果 见纵隔组织结构 A：HE $\times 100$ ；B：HE $\times 400$





**图 2** 病理检查结果 A: CK 阳性 免疫组化染色×400; B: Calretinin 少数细胞阳性免疫组化染色×400; C: MC 部分细胞阳性 免疫组化染色×400; D: D2-40 部分细胞阳性 免疫组化染色×400

## 五、图片的标识要求

图片中特殊部分需要标识说明，可以使用箭头标识。图片中的标识要与背景有较大的反差。

## 六、折线图的要求

折线图表示指标在一个连续时间段内的变化，编辑部对于折线图的横坐标有严格的要求，横坐标必须为等差数列，只有这样才能正确反映指标的变化情况，不会夸大或缩小变化。

## 七、坐标图的要求

1. 坐标图刻度标值线在内侧，刻度清晰，标值明确；
2. 坐标标目采用“量/单位”的形式，量名称和符号应与正文一致，并在正文中有说明。